

KİSTİK EKİNOKOKKOZ*

Echinococcus granulosus Enfeksiyonu

Hidatik kist hastalığı; Kist hidatik; Hidatidoz

ICD-10 B67.0-B67.4

* Ekinokokkoz ülkemizde rutin izlenen bildirimi zorunlu bir hastalıktır. Vakaların kayıt ve bildirim için, Sağlık Bakanlığının yayınlamış olduğu "Bulaşıcı Hastalıkların İhbarı ve Bildirim Sistemi, Standart Tanı, Sürveys ve Laboratuvar Rehberi"ne bakınız.

EPİDEMİYOLOJİSİ

ve

SÜRVEYANS GEREKÇESİ

Kistik ekinokokkoz; erişkini köpek ve köpekgillerin ince bağırsağında yaşayan *Echinococcus granulosus*'un larval formunun insanda, başta karaciğer olmak üzere, diğer bütün organlara yerleşmesi ile gelişen bir klinik tablodur. Aslında doğal ara konak koyun, keçi, siğir, domuz gibi hayvanlardır ve parazit bu hayvanların etlerini yiyen köpeklerde erişkin tenya haline gelir. İnsanda hastalık rastlantısal olup enfekte köpek dışkıyla atılan yumurtaların kirli eller, su ve yiyeceklerle ağız yoluyla bulaşması sonucu gelişmektedir.

Dünyada hemen her iklimde görülen hastalık ülkemizde de endemiktir. Yurdumuzun yalnızca belli bölgelerinde değil, görülme sıklığı değişken de olsa tüm bölgelerinde yayılım göstermektedir. Yaş ve cinsiyet ayrımı gözetmemesine rağmen 30-50 yaş aralığında ve kadınlarda daha siktir. Tedavide primer seçeneğin cerrahi yöntemler olması, ciddi işgücü kaybına sebep olmaktadır. Kasaplık hayvanlarda yol açtığı verim düşmesi de göz önüne alındığında enfeksiyon ekonomik açıdan da önem kazanmaktadır. Ciddi bir halk sağlığı sorunu olan kistik ekinokokkozun yaygınlığının belirlenmesi ve kontrol programının geliştirilebilmesi için hastalığın sürveysı mutlaka gereklidir.

KLİNİK ÖZELLİKLERİ

Hastalık başlangıç döneminde genellikle sessiz seyreder; sıklıkla karaciğerde, daha az sıklıkla akciğerlerde ve daha nadiren de diğer bütün organlarda (beyin, böbrek, dalak, pelvik organlar, kemik, göz, vs) içi sıvı dolu kistler gelişir. Tek odacıklı (uniloküler) olan kistler yıllar içinde belirgin bir boyuta ulaşıncaya kadar belirti vermez. Lokalizasyona göre hem yerleştiği organla ilgili hem de komşu organlara bası veya komplikasyonlar sonucu semptom verir. En sık yerleştiği iki organa göre belirti ve bulgular şöyledir:

Karaciğer yerleşimi (%50-70) - Sağ üst kadranda ağrı, hepatomegali, safra yollarına mekanik bası sonucu dispepsi, sarılık; safra yollarına açılma sonucu kolanjit, pankreatit atakları.

Akciğer yerleşimi (%10-15) - Öksürük, göğüs ağrısı, hemoptizi; enfekte olursa ateş, kilo kaybı; bronşial sisteme açılması durumunda kist sıvısı ve membran ekspektorasyonu.

STANDART VAKA TANIMI

Klinik tanımlama:

Başta karaciğer olmak üzere kistin yerleştiği organla ilişkili semptomlarla karakterize hastalık. [NOT: Hastalık sıklıkla asemptomatik seyreder ve olgular rutin radyolojik incelemeler sırasında tesadüfen saptanabilir.]

Tanı için laboratuvar kriterleri:

Destekleyici

Görüntüleme yöntemlerinden (radyografi, anjiyografi, ultrasonografi, sintigrafi) en az biri ile hidatik kist yapısına uygun bulgu saptanmış olguda serolojik yöntemlerden biri ile (IHA, ELISA, IFA, WB...) *E.granulosus* antijenlerine karşı spesifik antikorların pozitifliği,

Doğrulamaya

- Cerrahi olarak kistin çıkarılmasını takiben makroskopik ve/veya mikroskopik olarak tanımlanması,
- Ultrasonografi rehberliğinde alınmış kist sıvısında ya da pulmoner kist rüptüründen sonraki balgam örneklerinde parazitin mikroskopik olarak saptanması.

Vaka sınıflaması:

Olası vaka: Klinik tanımlama ile uyumlu **ve destekleyici** laboratuvar kriteri pozitif vaka.

Kesin vaka: Doğrulamaya laboratuvar kriterlerinden en az biri ile pozitif bulunan vaka.

KİSTİK EKİNOKOKKOZ İÇİN LABORATUVAR İNCELEMESİ

Laboratuvara ne tür klinik örnekler gönderebilirim?	Tam kan örneği (serum) Operasyon ile çıkarılmış kist, kist aspirasyon sıvısı İçerisinde ekspektore edilmiş kist sıvı ve membranlarının bulunduğu balgam.		
Örnekleri almak için en uygun zaman nedir?	Hastalık kronik seyirli olduğundan serumun ne zaman alındığının önemi yoktur. Kistik ekinokokkoz şüpheli hastadan her zaman serum örneği alınabilir. Postoperatif nüks takibi açısından ilk iki yıl süresince en az altı ayda bir, sonraki üç yıl ise yılda bir serum alınıp test edilmelidir. Pulmoner kist rüptürü varsa, hemen rüptür sonrası balgam örneği alınmalıdır.		
Örneklerle birlikte göndermem gereken özel bir form var mı?	Ek-4'de verilen veya benzeri bir "Laboratuvar Bilgi Formu" <i>mutlaka ve eksiksiz olarak</i> doldurulmalı ve örneklerle birlikte laboratuvara gönderilmelidir. Formda ön tanı mutlaka yazılmalıdır.		
Örnek almak için gerekli malzemeler nelerdir? Nasıl temin edebilirim?*	Klinik örnekleri hastadan nasıl almalıyım? Gerekiyorsa, hangi işlemleri uygulamalıyım?	Şehir içi (kısa mesafe) taşıma süre-sıcaklık	Şehirlerarası (uzun mesafe) taşıma süre-sıcaklık
Antikoagülsüz, jelli vakumlu, serum tüpü DİKKAT: ağzı pamuk tıkaçlı veya flasterli bir tüp, asla kullanılmaz!	Serum: Hastadan önerilen tüpe ~5 ml kan alınır; 5-6 kez yavaşça alt üst edilerek karıştırılır. <i>Çalkalama işleminden kesinlikle kaçınılmalıdır.</i> 15-20 dk bekledikten sonra santrifüj edilir ve laboratuvara gönderilir. <i>Laboratuvara ulaşma süresi >48 saat ise (ya da jel içermeyen kan tüpü kullanılmış ise) serum kısmı santrifüj sonrası hemen steril bir tüpe ayrılmalıdır.</i> Bu serum en fazla 5 güne kadar buzdolabında saklanabilir; örneğin gönderilmesi daha uzun sürecek ise örnek -20°C'ye veya -70°C'ye kaldırılmalı; çözülmeden kuru buzda laboratuvara gönderilmelidir.	≤1 s; OS >1 s; +4°C	≤48 s; +4°C >48 s; kuru buzda (-70°C)
Steril, geniş ağızlı, vida kapaklı kap veya Falcon tipi tüpler Steril SF	Kist materyali, kist aspirasyon sıvısı: Aseptik koşullarda, hekim tarafından alınıp kaba konur. Doku örneklerinin kurumasını önlemek için 1-2 ml steril SF konulmalıdır. Formalin içermemelidir!	≤1 s; OS	<24 s; +4°C
Steril, geniş ağızlı, vida kapaklı kap	Balgam: Pulmoner kist rüptüründen sonraki balgam örneği alınmalıdır. Rüptür durumunda <i>ancak</i> kendiliğinden çıkarılan balgam ve/veya kaya suyu incelenmeye alınır. Örnek almak için ayrıca bir indüklemeye yapılmaz, yapılmamalıdır. Uygun örnek kabına en az 3 ml balgam toplanmalıdır. Sitolojik veya histopatolojik inceleme amacıyla fiberoptik bronkoskopi ile toplanacak materyal de laboratuvara gönderilebilir. En az 3 ml örnek steril, sızdırmaz kapaklı bir tüp veya kaba toplanmalı ve laboratuvara gönderilmelidir.	≤2 s; OS	<24 s; +4°C

Kısaltmalar - s: saat; dk: dakika; OS: oda sıcaklığı; SF: serum fizyolojik

* Tabloda önerilen örnekleme malzemesini -ayrıca belirtilmedikçe- hastanenin laboratuvarından temin edebilirsiniz.

Güvenlik önlemleri nelerdir? Kendimi nasıl koruyabilirim?	En ciddi risk kan alma işlemi esnasında personele kan-kaynaklı patojenlerin (özellikle HIV ve hepatit etkenleri) bulaşma riskidir. Kan alma, serum ayırma gibi işlemler yapılırken kesinlikle eldiven giyilmeli , standart güvenlik önlemleri uygulanmalıdır. Ayrıca her türlü klinik örnek "enfeksiyöz" kabul edilmeli ve bu örneklerle çalışırken standart güvenlik önlemleri alınmalı, uygun kişisel koruyucu ekipman giyilmelidir.
---	--

Örnekleri hangi laboratuvara gönderebilirim?

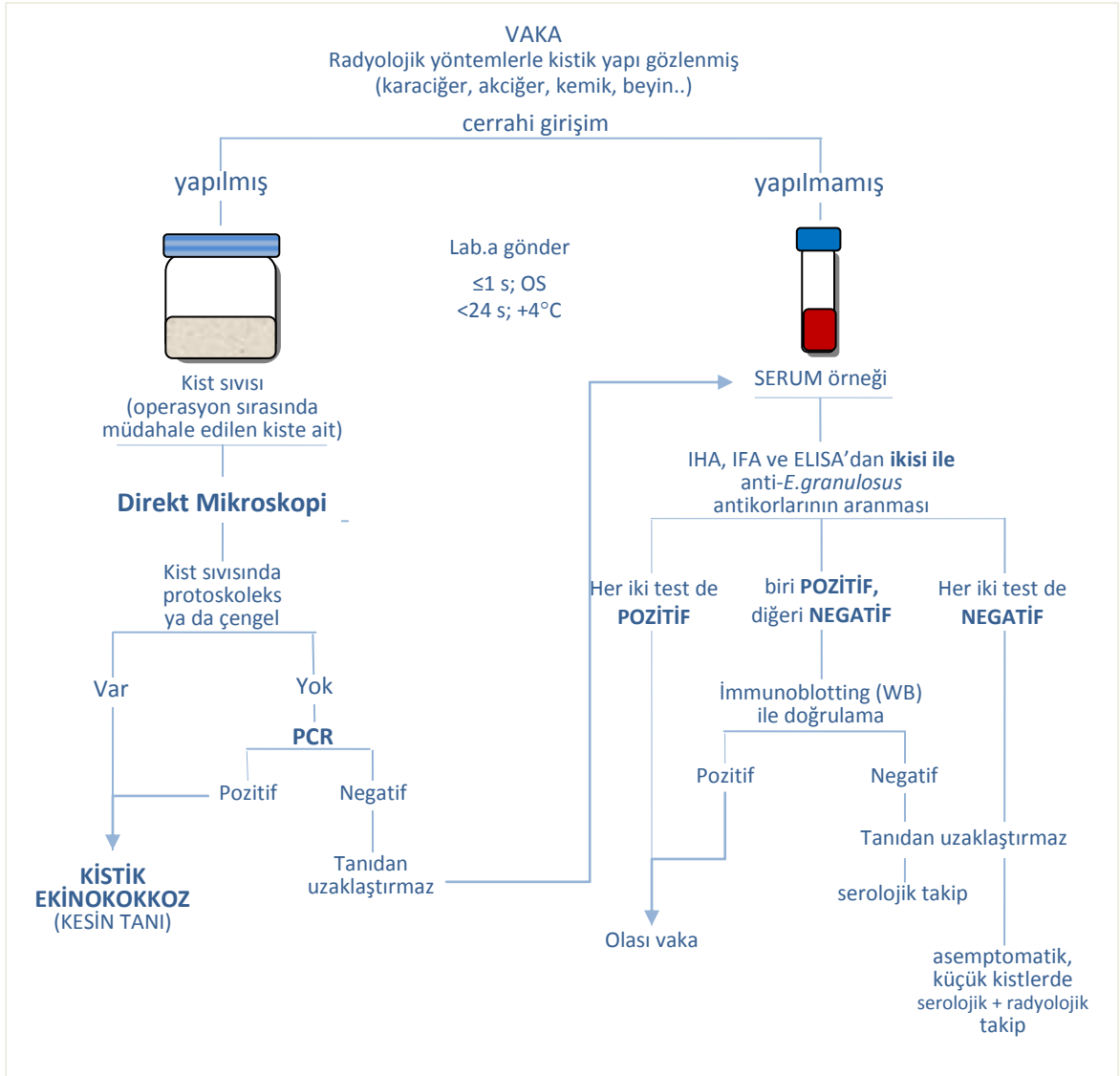
Kistik ekinokokkoz kuşkusunda örnekleri size en yakın Parazitoloji Birimi olan Üniversite Hastanesi veya Eğitim Araştırma Hastanesi Laboratuvarına gönderiniz.

NOT: Kistik ekinokokkoz kuşkusunda tanı için örnekler Patoloji Laboratuvarına da gönderilebilir ve preparatlar burada hazırlanabilir. Bu durumda mikroskopik incelemenin **Parazitoloji Uzmanının konsültasyonu ile yapılması** idealdir.

Hangi durumlarda örnekler laboratuvara kabul edilmez?

Şu örnekler laboratuvara **kabul edilmez:**

- *hemolizli* veya *lipemik* serum örnekleri (hatalı sonuç verebilir);
- taşıma kabı hasar gördüğü için sterilitesi bozulmuş veya kabın dışına sızmış örnekler;
- önerilen süre içerisinde ve uygun ortamda gönderilmemiş örnekler;
- formalin veya benzeri bir fiksatif içine alınmış veya kurumuş biyopsi örnekleri;
- şişe, tüp veya örnek kabı üzerinde hasta bilgileri yazılı olmayan örnekler;
- hastaya ait uygun bir istek formu düzenlenmemiş örnekler.



Şekil 1: Kistik ekinokokkoz tanısında örnek seçimine göre tanı olanakları ve işlem adımları.

Hangi laboratuvar incelemelerini isteyebilirim?	Sonuçları ne kadar zamanda alabilirim?	Sonuçları nasıl yorumlamalıyım?
Mikroskopik inceleme (Kist materyalinden, kist aspirasyon sıvısından)	1 gün	Mikroskopik incelemede tipik protoskoleks ya da çengellerinin görüldüğünün belirtilmesi - " kesin tanı " bulgusudur (bkz. Şekil 1). NOT: Mikroskopik incelemede tipik yapıların görülememesi hastalığı ekarte ettirmez! Mümkünse PCR ile araştırılmalıdır. Kistler eski ve kalsifiye ise kist duvarından alınan parça patolojik yönden incelenmelidir.
Seroloji (IHA, IFA, ELISA veya WB)	1 hafta*	Klinik tanıya <i>yardımcıdır</i> . Bildirime esas tanı kriterleri arasında yer almaz. Güvenilirliği arttırmak amacıyla rutinde en az 2 test birlikte kullanılmalıdır. İki serolojik test ile anti- <i>E.granulosus</i> antikorlarının pozitif bulunması - " olası tanı " bulgusudur (bkz. Şekil 1). Düşük titrelerdeki pozitiflikler, diğer helmint hastalıklarına karşı çapraz reaksiyonlardan kaynaklanan yalancı pozitiflikler olabilir! Spesifik proteinlere karşı antikorların saptanabildiği WB , tanıda doğrulama ve çapraz reaksiyonların ekarte edilmesi açısından değerli bir testtir. ELISA, sonuçlarının kantitatif olması açısından post-op takipte değerlidir (IgG4-ELISA, spesifik IgE-ELISA, IgM-ELISA).
Moleküler yöntemler (Kist sıvısı veya kist membranlarından PCR ile DNA analizi)	1 hafta*	Pozitif sonuç " kesin tanı " bulgusudur (bkz. Şekil 1). Kist sıvısından DNA ekstrakte edebilmek için içinde protoskoleks bulunması gerekir. Protoskoleks yoksa kist membranlarından DNA ekstraksiyonu yapılmamalıdır.

* Sonucun çıkış süresi için laboratuvar ile bağlantı kurunuz!

Daha fazla bilgi için önerilen kaynaklar:

1. Bulaşıcı Hastalıkların İhbarı ve Bildirim Sistemi, Standart Tanı, Sürveyans ve Laboratuvar Rehberi, Sağlık Bakanlığı 2005, Ankara. <http://www.saglik.gov.tr/extras/dokuman/Data/index.htm> [erişim tarihi: 15.10.2011]
2. Echinococcosis. Altıntaş N, Tınar R, Çoker A eds. Hidatidoloji Derneği Yayını No: 1, İzmir, 2004.
3. Özcel'in Tıbbi Paraziter Hastalıkları. Özcel A, Özbel Y, Ak M, eds. Türkiye Parazitoloji Derneği Yayın No: 22. İzmir, 2007.
4. Garcia LS. Tissue cestodes: larval forms. In: Diagnostic Medical Parasitology. 4th ed., Washington D.C., ASM Press, 2001; s. 386-412
5. Zoonozlar: Hayvanlardan İnsanlara Bulaşan Enfeksiyonlar. Doğanay M, Altıntaş N eds. Bilimsel Tıp Yayınevi, Ankara, 2009.